

# Akciğer kanserini taklit eden organize pnömoni: Onyeddi olgu tecrübemiz

## Organising pneumonia mimicking lung cancer : Experience of 17 patients

Dr. Serda Kanbur / Süreyyapaşa Göğüs Hastalıkları ve Göğüs Cerrahisi Eğt. Arş. Hastanesi, Göğüs Cerrahi Kliniği, İstanbul.  
Dr. Levent Alpay / Süreyyapaşa Göğüs Hastalıkları ve Göğüs Cerrahisi Eğt. Arş. Hastanesi, Göğüs Cerrahi Kliniği, İstanbul.  
Dr. Cansel Atinkaya / Süreyyapaşa Göğüs Hastalıkları ve Göğüs Cerrahisi Eğt. Arş. Hastanesi, Göğüs Cerrahi Kliniği, İstanbul.  
Dr. Aysun Mısırlıoğlu / Süreyyapaşa Göğüs Hastalıkları ve Göğüs Cerrahisi Eğt. Arş. Hastanesi, Göğüs Cerrahi Kliniği, İstanbul.  
Dr. Mine Demir / Süreyyapaşa Göğüs Hastalıkları ve Göğüs Cerrahisi Eğt. Arş. Hastanesi, Göğüs Cerrahi Kliniği, İstanbul.  
Dr. Talha Doğruyol / Süreyyapaşa Göğüs Hastalıkları ve Göğüs Cerrahisi Eğt. Arş. Hastanesi, Göğüs Cerrahi Kliniği, İstanbul.  
Dr. Volkan Baysungur / Süreyyapaşa Göğüs Hastalıkları ve Göğüs Cerrahisi Eğt. Arş. Hastanesi, Göğüs Cerrahi Kliniği, İstanbul.  
Dr. İrfan Yalçinkaya / Süreyyapaşa Göğüs Hastalıkları ve Göğüs Cerrahisi Eğt. Arş. Hastanesi, Göğüs Cerrahi Kliniği, İstanbul.

İletişim Adresi: Dr. Serda Kanbur. Süreyyapaşa Göğüs Hastalıkları Ve Göğüs Cerrahisi Eğt. Arş. Hastanesi, Göğüs Cerrahi Kliniği, Maltepe/İstanbul. Tel: 0 216 421 42 00 serdakanbur@gmail.com

### ÖZET

Lokalize organize pnömoniler radyolojik olarak bazen akciğer kanseri ile benzerlik göstermektedir. Operasyon öncesi tanı konulamayan ve tedaviye rağmen gerilemeyen bir çok olgu rezeksiyona kadar gidebilmektedir. Bu seri opere ettiğimiz, final patolojileri organize pnömoni olarak raporlanan 17 hastayla ilgili tecrübelerimizi içermektedir.

Kliniğimizde Şubat 2006-Aralık 2011 yılları arasında fokal pulmoner lezyonu olan 1266 hastaya akciğer rezeksiyonu yapıldı. Bu çalışmanın temelini oluşturan 84 hastada rezeksiyon sonrası benign patolojik lezyon saptandı. Bu hastaların 17'sinde operasyon sonrası tanı organize pnömoni olarak raporlandı. Hastaların hepsinde operasyon sırasında kitle örneklenerek frozen section ile değerlendirildi. Bu hastalara cerrahi rezeksiyon olarak, videotorakoskopik veya torakotomi ile wedge (n=6 %35) rezeksiyon ve lobektomi (n=11 %65) uygulandı. Rezeksiyon materyellerinden sürüntü alınarak aerobik ve anaerobik bakteriyel, mantar ile mycobakteriyel kültür alındı. Hastaların kliniği, radyolojik bulgular, kitlenin lokalizasyonu ve boyutu, patolojileri, yapılan tedavi ile takipleri incelendi. Hastaların yaşları 40 ile 79 arasındaydı. En sık saptanan klinik belirti öksürük (%94) ve hemoptizi (%59) idi. Radyolojik olarak, parankim yerleşimli, plevrayı invaze etmeyen, yuvarlak ve ya oval şekilde genelde hava bronkogramları da içeren kitlelerin boyutları 2.1 ila 8.7 cm arasında değişmekteydi. Patolojik bulgular ise inflamasyonun eşlik ettiği basit mikroskopik patern ile nekrotizan pnömonik bulgular arasında değişmekteydi. Sadece 11 (%65) vakada etyolojik ajan mikrobiyolojik olarak üretilebildi. En sık etken patojenler, viridans Streptococcus, Klebsiella ve Neisseria spp saptandı. Hiçbir hastada mortalite, morbidite gelişmedi ve takiplerinde sorun yaşanmadı.

### ABSTRACT

Localized organizing pneumonia may be confounded with lung cancer radiologically. Despite the preoperative treatment; undiagnosed and persisting cases are candidates for surgery, even resection. This series represents our experience with 17 operated patients whose final pathology was reported as organizing pneumonia.

Between February 2006 and December 2011, 1266 patients with focal pulmonary lesions had lung resection in our clinic. Eighty-four of the pathology results were reported as benign pathological lesions which established the basis of this study. Postoperative pathology was reported as organizing pneumonia in 17 of these patients. In all the cases, masses were evaluated with frozen section during operation. Wedge resection with videothoracoscopy or thoracotomy (n=6, 35%) and lobectomy (n=11, 65%) was carried out. Swab sample was taken from resection materials for aerobic and anaerobic bacterial, fungal and mycobacterial culture. Patients' clinic, radiological findings, localization and size of the mass, final pathology, treatment and follow-up period were analysed. Patients aged between 40 and 79. Most frequent symptoms were cough (94%) and hemoptysis (59%). Radiologically, the masses were between 2.1-8.7 cm which were localized in the lung parenchyma; without any invasion to the pleura, round or oval shaped and generally presented with air bronchograms. Pathological findings ranged from simple microscopic pattern with inflammation to necrotizing pneumonia. Etiological cause was found in only 11 (65%) cases microbiologically. Most common pathogens were Streptococcus viridians, Klebsiella and Neisseria spp. No mortality or morbidity was detected and none of the patients had a complication during follow up.

Organize pnömonilerin akciğer neoplazmalarından, ayrırcı tanısında zaman zaman zorluklar yaşanmaktadır. Takiplerde, tedaviye rağmen gerilemeyen, kesin tanısı olmayan pulmoner lezyonlarda cerrahi rezeksiyon gerekebilmektedir.

**Anahtar sözcükler:** organize pnömoni, akciğer kanseri cerrahisi, pulmoner kitle.

Differential diagnosis of organizing pneumonia from lung neoplasms may present a challenge occasionally. Surgical resection can be necessary in patients with undiagnosed persisting pulmonary lesions despite the treatment and follow-up.

**Key words:** organising pneumonia; lung cancer surgery, pulmonary mass.

## GİRİŞ

Organize pnömoni, yamalı interstisyel inflamasyon, küçük hava yollarında, alveolar duktus ve alveollerde hava alanları içeren granülasyon dokusu ile karakterize patolojik kondisyona sahiptir (1,2). Fokal pnömonik konsolidasyon PA akciğer grafisinde genelde alçık olmadık şekilde, yuvarlak veya oval şekilde zaman zaman akciğer maligniteleri ile karışabilecek şekilde spiküler uzanımları olan şüpheli kitleler olarak karşımıza çıkabilmektedir (3). İlk olarak 1835 yılında Reynaud tarafından tanımlanmıştır (4). Akciğer malignitelerin dışında diğer akciğer apsesi, bronşektazi, tüberküloz gibi diğer benign patolojiler ile de benzer radyolojik görüntülere neden olabilmektedir (5). Medikal tedaviye yanıt vermeyen organize görünümde, tümörle ayrırcı tanısı yapılamayan pnömoniler cerrahi rezeksiyona gidebilmektedir (6). Bronkoskopik ve bilgisayarlı tomografi (BT) ile yapılan biyopsiler sonucunda tanı konulamayan akciğer kitlelerinin cerrahi sonrası final patolojilerinde, organize pnömoniler nadir de olsa yer kaplamaktadır (7).

Bu çalışmadaki amacımız nadir de olsa karşımıza çıkan ve klinisyenleri şüphede bırakan, fokal pulmoner lezyonların ayrırcı tanısında organize pnömonilerin de bulunması gerektiğine dikkat çekmektir.

## MATERYAL VE METOD

Kliniğimizde Şubat 2006-Aralık 2011 yılları arasında fokal pulmoner lezyonu olan 1266 hastaya akciğer rezeksiyonu yapıldı. Bu çalışmanın temelini oluşturan 84 hastada rezeksiyon sonrası benign patolojik lezyon saptandı. Bu hastaların 17'sinde operasyon sonrası tanı organize pnömoni olarak raporlandı. Bütün hastaların ameliyat öncesi medikal hikayesi, yaş, cinsiyet, sigara hikayesi, fizik muayene, solunum fonksiyon testi, göğüs tomografisi, pulmoner lezyonun yerleşim yeri, bronkoskopi, transtorasik iğne biyopsisi sonuçları, rezeksiyon tipi, perioperatif mortalitesi ve patolojik tanısı incelendi. Bu hastaların operasyon öncesi tanısı olmadığı için, elektif şartlarda opere edilen tüm hastalardan operasyon sırasında frozen gönderildi. Tüm patoloji materyelleri formalin ile fikse edilerek haematoxylin ve eosin ile boyandıktan sonra mikroskopik olarak incelendi. Gerek duyulduğunda daha sonra özel boyama teknikleri yapıldı. Cerrahi sonrası bu hastaların balgam ve ya rezeksiyon sırasında dokudan alınan materyellerin bakteriyolojik kültürleri yapıldı ve uygun antibiyotik tedavisi uygulandı.

## BULGULAR

Patolojik olarak organize pnömoni tespit edilen 17 hastanın da operasyon öncesi tanısı yoktu ve radyolojik, klinik olarak akciğer kanseri yönünden şüpheliydi. Hastaların 11 (% 64.7)'si erkek, 6 (% 35)'si ise kadındı. Ortalama yaş 57 (40-79 arasında) idi. Hastalarda en sık görülen belirti öksürük (n=16 % 94) ve hemoptizi (n=9 % 59) idi. Diğer şikayetler ise nefes darlığı, ateş, halsizlik, kilo kaybıydı (Tablo 1). Ateş ve öksürük şikayeti olan hastalara öncesinde antibiyoterapi uygulanmış ancak radyolojik gerileme saptanmamıştı. Hastaların 12 (% 70.5)'sinde sigara anamnezi mevcuttu. Dokuz (% 59) hastada kronik obstrüktif akciğer hastalığı, 4 (% 23.5) hastada diabetes mellitus, 6 (% 35.2)'sında hipertansiyon, 1 (%5.8)'inde kalp yetmezliği mevcuttu. Hastaların sadece 8'inde pozitron emisyon tomografisi (18F-fluorodeoxyglucose pozitron emission tomography FDG-PET) mevcuttu. Bu hastaların (18-FDG standart uptake value) SUV değerleri 2.1 ile 6.8 arasında değişmekteydi. Hastaların 9 (% 53)'una tanısız BT eşliğinde ince iğne aspirasyon biyopsisi yapıldı, ancak tanı elde edilemedi. Tüm hastalara operasyon öncesi bronkoskopi yapılmıştı.

Hastaların 7 (% 41)'sine operasyon sırasında frozen sonucu benign olarak raporlanması nedeniyle videotoroskopik wedge rezeksiyon yapıldı. Diğer 10 (% 58.8) hastaya ise kitlenin büyük olması, wedge rezeksiyona uygun olmaması, bronş invazyonu olması, peroperatif tanının malignite yönünden şüpheli olması ve klinik olarak tekrarlayan hemoptizi varlığı nedeniyle anatomik rezeksiyon olarak lobektomi yapıldı (Tablo1).

Lezyonların 7 (% 41.1)'si sağ üst lob, 4 (% 23.5)'ü sol alt lob, 3 (% 17.6)'ü sol üst lob, 2 (%11.7)'si sağ alt lob ve 1 (% 5.8)'i orta lob yerleşimli idi. Pulmoner kitlelerin boyutları 2.1 ile 8.7 cm arasında değişmekteydi. Patolojik olarak 6'sında (%35.2) nekrotizan organize pnömoni mevcuttu (Tablo1). Sadece 4 hastada yoğun plevral yapışıklıklar mevcuttu. Bronşial duvarlarda parsiyel dekstrüksiyon ve nekroz ile polimorfonükleer hücre infiltrasyonu tarif edilen patolojik bulgular vardı. Hiçbir hastanın histolojisinde granülomatöz inflamasyon ve ya mantar enfeksiyonu saptanmadı.

Hastaların, 9 (% 53)'ünde kültürde etken patojen üredi. En sık viridans Streptococ, Klebsiella ve Neisseria spp. saptandı (Tablo 1). Tüm hastaların cerrahi sonrası C-reaktif protein (CRP) düzeyleri kültür spesifik ve ya non-spesifik antibiyoterapi ile normale döndü ve hiçbir hastada morbidite, mortalite

**Tablo 1.** Klinikopatolojik bulgular.

Vaka no	Yaş	Cinsiyet	Semptom	Lokalizasyon	Cerrahi	Boyut (cm)	Kültür sonucu	Nekrotizan bronşiol
1	59	Erkek	Öksürük, nefes darlığı	Sağ üst lob	Wedge rezeksiyon	3.5	(-)	(-)
2	53	Erkek	Öksürük, hemoptizi	Sağ üst lob	Lobektomi	6.5	(-)	(+)
3	43	Erkek	Öksürük, hemoptizi	Sol üst lob	Lobektomi	4.2	H.influenza	(-)
4	64	Erkek	Öksürük	Sağ alt lob	Lobektomi	4.7	(-)	(-)
5	62	Kadın	Göğüs ağrısı, halsizlik	Sol alt lob	Wedge rezeksiyon	2.8	Stafilokok	(+)
6	48	Kadın	Öksürük	Orta lob	Lobektomi	3.3	(-)	(+)
7	63	Erkek	Öksürük, nefes darlığı, ateş	Sol üst lob	Wedge rezeksiyon	3.8	Klebsiella pneumonia	(+)
8	55	Erkek	Öksürük, hemoptizi, kilo kaybı	Sağ üst lob	Lobektomi	8.7	Streptokoküs Neisseria spp.	(+)
9	40	Kadın	Öksürük, hemoptizi	Sol alt lob	Lobektomi	7.2	Bacteroides spp. Streptokoküs	(-)
10	57	Erkek	Öksürük, hemoptizi, nefes darlığı, halsizlik	Sağ üst lob	Wedge rezeksiyon	3.7	H.influenza	(-)
11	62	Kadın	Öksürük, nefes darlığı, halsizlik	Sağ üst lob	Wedge rezeksiyon	4.5	Klebsiella pneumonia	(-)
12	68	Erkek	Öksürük, hemoptizi	Sol alt lob	Lobektomi	7.7	(-)	(-)
13	54	Kadın	Öksürük, hemoptizi, kilo kaybı	Sağ üst lob, sağ alt lob	Wedge rezeksiyon	2.1	Streptokoküs Neisseria spp.	(-)
14	66	Erkek	Öksürük, hemoptizi	Sol üst lob	Lobektomi	6.7	Streptokoküs Neisseria spp.	(-)
15	48	Kadın	Öksürük, hemoptizi	Sol alt lob	Lobektomi	5.5	Streptokoküs Neisseria spp.	(-)
16	79	Erkek	Öksürük, hemoptizi, kilo kaybı	Sağ üst lob	Lobektomi	5.1	(-)	(+)
17	56	Erkek	Öksürük, nefes darlığı, halsizlik	Sol alt lob	Wedge rezeksiyon	3.2	H.influenza	(-)

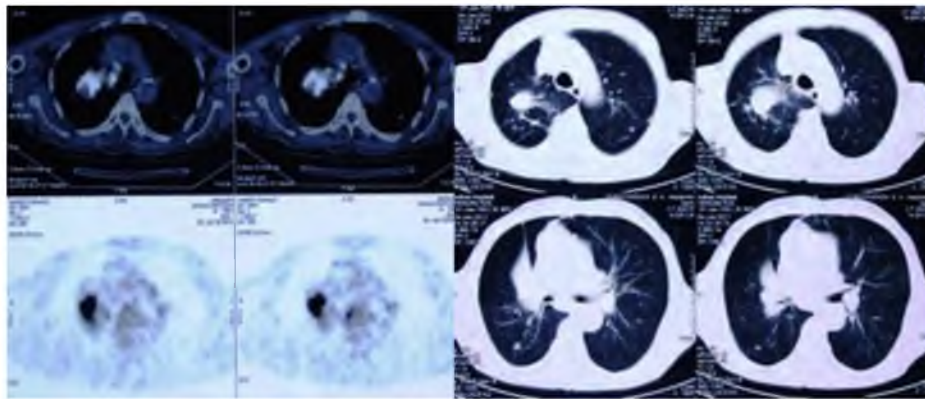
gelişmedi. Hastalara yıllık PA akciğer grafisi ile kontrol önerildi. Hastaların takibinde nüks saptanmadı. Ortalama takip süresi 42 ay olarak tespit edildi.

### TARTIŞMA

Organize pnömoni, gevşek kollajen dokusuna sahip fibroblastların neden olduğu fibrinli eksudanın oluşturduğu granülasyon dokusunun distal hava yollarında tomurcuklanarak ilerlediği patolojik bir antitedir (1). Lezyon en sık alveolar alanda oluşur ancak bronşiollerin lümenine ilerleyerek bronşiolitis obliteransa neden olabilmektedir. Mononükleer hücrelerin ve alveolar makrofajların farklı

derelerde oluşturduğu alveolar ve interstisyel infiltrasyon küçük hava yollarında granülasyon dokusunun gelişimi ile organize pnömoni meydana gelmektedir. Bu patolojik özellikler hiçbir hastalık için spesifik olmamakla beraber akciğer hasarı sonucunda meydana gelen inflamatuvar süreci yansıtmaktadır (8).

Radyografik olarak yuvarlak ve ya oval şekilde olabildiği için radyolojik literatürde 'yuvarlak ve ya sferik pnömoni' olarak tanımlanmaktadır (9,10). Bazen BT'de periferik yerleşimli, spiküler tarzda, sıklıkla hava bronkogramları içeren fokal pulmoner lezyon olarak kendini gösterir (11). Fokal soliter lezyonlar akciğer karsinomunu taklit edebilir (12). Kavitasyon



**Resim 1.** Hemoptizi nedeni ile sağ üst lobektomi yapılan 79 yaşında erkek hastanın, sağ akciğer üst lobda ana bronşu çevreleyen 5.1 cm'lik kitle ve distalinde atelektazik alanların görüldüğü göğüs tomografisi ve PET-CT (SUV: 5.6) görüntüsü.

ve plevral sıvı varlığı nadirdir (13). Hastalarda en sık görülen bulgular, öksürük, hemoptizi, nefes darlığı, göğüs ağrısı ve kilo kaybıdır (14). Lökositoz ise nadir olarak görülür (7). Hastalığın etkinliği histolojik bulgularla ilişkili olarak, inflamasyonun neden olduğu fibrozis gelişiminin, yetersiz rezolüsyonuna bağlı olarak meydana gelir. İdyopatik pulmoner fibrozis, kollajen doku hastalıkları ile ilişkili intesitisyel pnömoni, ilaç ilişkili pnömoni ve radyasyon pnömonisi gibi infiltratif akciğer hastalıklarında 18-FDG tutulumu değişen derecelerde bildirilmiştir (15). Bununla birlikte organize pnömonilerde 18-FDG tutulumunun artışı klinik parametrelerle ve patolojik görünümle ilişkisi net olarak ortaya konulamamıştır. Organize pnömonilerde 18-FDG akümülyasyonunun parankimal lezyondaki CD45+ hücreleri ve CD8+ T lenfositlerinin artışı ile korele olduğu bildirilmiştir (16). Bizim hastalarımızın 8'inde PET-CT mevcuttu ve 18-FDG tutulumu 2.1 ile 6.8 arasında değişmekteydi. SUV değeri 2.5'in üstünde olan hasta sayımız ise 6 idi.

Lokalize organize pnömonilerin insidansı kesin olarak bilinmemekle birlikte iki seride %13 ve %14 olarak raporlanmıştır (17,18). Ancak bu iki seride de tüm vakalar bronchiolitis obliterans organize pnömonidir (BOOP). Lokalize organize pnömonilerde rezeksiyon oranları kesin olarak bilinmemekle beraber Melloni ve arkadaşları tarafından 1,612 torasik prosedür içinde 13 vaka ile (% 0.8) olarak bildirilmiştir (19). Wu ve arkadaşları tarafından 801 torasik prosedür içinde 27 vaka (%3.3) olarak bildirilmiştir (7). Bizim serimizde ise 1266 vaka içinde 17 hasta (%1.3) oranında rezeksiyon yaptığımızı tespit ettik.

Enfeksiyöz natürdeki lokalize organize pnömonilerin %67'si kronik obstrüktif akciğer hastalarında, periyodik pulmoner enfeksiyonların ekzaserbasyonları sonucu oluşmaktadır (20). Bizim hastalarımızın %59'unda kronik obstrüktif akciğer hastalığı mevcuttu.

Hastalarımızın hepsinde toraks BT radyolog tarafından değerlendirilmiştir. Radyoloji raporlarında spesifik karakterde herhangi bir bulgu raporlanmamıştı. Lokalize organize pnömonilerde, tanısız yaklaşımda lezyonun büyüklüğü, yeri, hastanın kliniğini değerlendirmek önemlidir. BT eşliğinde yapılan ince iğne aspirasyon biyopsileri negatif olan, 2 ve ya 3 cm'lik nodülü olan hastalarda videotorakoskopik wedge rezeksiyon kesin tanıyı vermektedir. Bizim serimizde 7 hastada periferik yerleşimli ve küçük lezyonlarda sadece wedge rezeksiyon yapılmıştır. Rezeksiyona giden hastalarda kitlenin wedge rezeksiyona uygun olmaması, santral yerleşimli olması, hemoptizi şikayeti, operasyon sırasında gönderilen frozonda malignite şüphesi ve bronş invazyonu mevcuttu (Resim 1).

Malign neoplazmalara komşu olarak da organize pnömoni gelişebildiği için, klinik bulgu olsun olmasın soliter nodüllere her zaman şüphe ile yaklaşmak gerekmektedir. Bu yüzden kesin tanı ve operasyonda gecikme çoğu durumda daha kötü sonuçlara yol açabilmektedir. Ayrıca bizim serimizde opere edilen hastaların hepsinde klinik olarak şikayetleri mevcuttu. Bu hastalardan hiçbirinde masif

hemoptizi mevcut değildi ancak, günümüzde akciğer kanserinin yaygınlığı göz önüne alındığında, yapılan rezeksiyonların gereksiz olduğuna inanmıyoruz. Daha az invaziv tanı yöntemlerinin aydınlatmadığı, radyolojik ve klinik olarak malignite açısından şüpheli, tedavi, takip ile gerilemeyen fokal pulmoner lezyonlarda daha invaziv cerrahinin yapılması gerektiğine inanmaktayız.

#### KAYNAKLAR

1. Colby TV. Pathologic aspects of bronchiolitis obliterans organizing pneumonia. *Chest* 1992;102:385-435.
2. Colby TV, Myers JL. Clinical and histologic spectrum of bronchiolitis obliterans including bronchiolitis obliterans organizing pneumonia (BOOP). *Semin Respir Med* 1992; 13:119-133.
3. Greenfield H, Gyepes MT. Oval-shaped consolidations simulating new growth of the lung. *AJR* 1964; 91: 125-31.
4. Reynaud AC. Memoire sur l'obliteration des bronches. *Mem Acad Med Paris* 1835;4:117-167.
5. Romero S, Barroso E, Rodriguez-Paniagua M, Aranda FI. Organizing pneumonia adjacent to lung cancer. Frequency and clinico-pathologic features. *Lung Cancer* 2002; 35: 195-201.
6. Rosai J. 9th ed. Rosai and Ackerman's surgical pathology, vol. 1, 9th ed. Edinburgh: Mosby; 2004. p. 379-380.
7. Wu CT, Chan YH, Chen WC, Lee YC. Surgical treatment of organising pneumonia mimicking lung cancer: experience of 27 patients. *European Journal of Cardiothoracic Surgery* 37 (2010) 797-801.
8. Sulavik SB. The concept of "organizing pneumonia". *Chest* 1989;96:967-969.
9. Hershey CO, Panaro V. Round pneumonia in adults. *Arch Intern Med* 1988;148:1155-1157.
10. Rose RW, Ward BH. Spherical pneumonias in children simulating pulmonary and mediastinal masses. *Radiology* 1973; 106: 179-182
11. Chen SW, Price J. Focal organizing pneumonia mimicking small peripheral lung adenocarcinoma on CT scans. *Australas Radiol* 1998; 42: 360-363.
12. Roberto B, Steven AS. Fever, pleuritic chest pain and lung mass in a 43-year-old man. *Chest* 2000; 118:542-544.
13. Yıldız F, Ilgazlı A, Boyacı H. Bronşiolitis obliterans ve bronşiolitis obliterans organize pnömoni. *Solumum Hastalıkları* 1999; 10: 427-433
14. Maldonado F, Daniels CE, Hoffman EA, Yi ES, Ryu JH. Focal organizing pneumonia on surgical lung biopsy. Courses, clinicoradiologic features, and outcomes. *Chest* 2007; 132: 1579-1583.
15. Shin L, Katz DS, Yung E. Hypermetabolism on F-18 FDG PET of multiple pulmonary nodules resulting from bronchiolitis obliterans organizing pneumonia. *Clin Nucl Med* 2004; 29: 654-656.
16. Tateishi U, Hasegawa T, Seki K, Terauchi T, Moriyama N, Arai Y. Disease activity and 18F-FDG uptake in organising pneumonia: semi-quantitative evaluation using



- computed tomography and positron emission tomography. *European Journal of Nuclear Medicine and Molecular Imaging* Vol. 33, No. 8, August 2006
17. Cazzato S, Zompatori M, Baruzzi G, Schiattone M.L, Burzi M, Possi A et al. Bronchiolitis obliterans-organizing pneumonia: an Italian experience. *Respir Med* 2000; 94: 702–708.
  18. Lohr RH, Boland BJ, Douglas WW, Dockrell DH, Colby TV, Swensen SJ et al. Organizing pneumonia. Features and prognosis of cryptogenic, secondary, and focal variants. *Arch Intern Med* 1997; 157: 1323–1329.
  19. Melloni G, Cremona G, Bandiera A, Arrigoni G, Rizzo N, Varagona R et al. Localized Organizing Pneumonia: Report of 21 Cases. *Ann Thorac Surg* 2007;83:1946–1951
  20. Watanabe K, Harada T, Yoshida M, Shirakusa T, Iwasaki T, Yoneda S et al. Organizing pneumonia presenting as solitary nodular shadow on a chest radiograph. *Respiration* 2003; 70: 507–514.